CHANDAN DIAGNOSTIC CENTRE

DEPARTMENT OF X-RAY

X-RAY DIGITAL [illegible]

[illegible] COMPUTERIZED [illegible]

[illegible]

Plain Abdomen:-

- [illegible]
- [illegible]

[illegible] 15 min. [illegible] & Post void [illegible]

- [illegible]
- [illegible]
- [illegible]
- [illegible]
- [illegible]
- [illegible]

IMPRESSION:- [illegible]

*** End Of Report ***

(*) Not [illegible]

Dr. Parashar's Pathology and Imaging Centre

Dr. Ankit Parashar

Patient name	: Mr. Bhupendar Singh	Age/sex : 40 Yrs / Male
Ref. By	: Dr. Pradeep Sharda	Date : 1.09.2021

X-RAY KUB

Bowel preparation is inadequate.

DJ stent is seen in situ with proximal end in right renal area at L2- L3 level and distal end in the pelvic inlet.

Psoas shadows are normal in contour, bilaterally symmetrical and well defined.

Bones under view are normal in density, normal contour and trabecular pattern.

IMPRESSION *- X-Ray KUB reveals DJ Stent in situ on right side.*

Please correlate clinically

Dr. Ankit Parashar,
MD (Radiodiagnosis)
Consultant Radiologist

NOTE: Representents a Professional opinion and not a Diagnosis. All Machines/Procedures have their limitations. If there is a Variance clinically this examination may be repeated or re-evaluated by other examiners.

D-125

अनुरोध के आधार पर आवेदन करने का प्रारूप–2

क्र0 सं0	नाम	पदनाम	वर्तमान कार्यालय का नाम	गृह जनपद/ तहसील का नाम	स्थानान्तरण हेतु 10 ऐच्छिक स्थान वरियता क्रम में	एक्ट की धारा जिसके अन्तर्गत अनुरोध किया गया है		टिप्पणी
1	2	3	4	5	6	7	8	9
1-	नवनीत सिंह चौधरी	अपर सहायक अभियन्ता	प्रान्तीय खण्ड लो0नि0वि0	तहसील प्रतापगढ़ जिला प्रतापगढ़	1- अस्थायी खण्ड लो0नि0वि0 कानपुर 2- निर्माण खण्ड लो0नि0वि0 लखनऊ 3- प्रान्तीय खण्ड लो0नि0वि0 दिल्ली 4- अस्थायी खण्ड लो0नि0वि0 मुरादाबाद 5- अस्थायी खण्ड लो0नि0वि0 बरेली	धारा के नाम के आगे ✓ लगाये	प्रस्तुत साक्ष्यों का विवरण	
						☑ धारा 17(1) (ख) (एक)		
						☐ धारा 17(1) (ख) (दो)		
						☐ धारा 17(1) (ख) (तीन)		
						☐ धारा 17(1) (ख) (चार)		
						☐ धारा 17(1) (ख) (पांच)		
						☐ धारा 17(1) (ख) (छः)		
						☐ धारा 17(1) (ख) (सात)		

नोट:- कॉलम संख्या–07 में दर्शाये गये आधार के सम्बन्ध में सक्षम स्तर से निर्गत प्रमाण पत्र स्वप्रमाणित छायाप्रति संलग्न करना अनिवार्य होगा, तभी एक्ट की धारा के अन्तर्गत लाभ दिया जा सकेगा।

हस्ताक्षर (कार्मिक)

नाम– नवनीत सिंह चौधरी

पदनाम– अपर सहायक अभियन्ता

हस्ताक्षर अधिशासी अभियन्ता
प्रान्तीय खण्ड लो० नि० वि०
सीतापुर

नाम– नवनीत सिंह चौधरी

पदनाम– अपर सहायक अभियन्ता
प्रान्तीय खण्ड लो0नि0वि0
सीतापुर

सेवा में,

श्रीमान प्रमुख अभियन्ता एवं विभागाध्यक्ष
व्यवस्थापन "ग" वर्ग
उत्तराखण्ड लोक निर्माण विभाग
देहरादून

विषय :— वर्ष 2023 के अन्तर्गत शासन आदेश संख्या 30/XXX-2/2018-30(13)2017 दिनांक 06.02.2018 उत्तराखण्ड लोक सेवकों के लिए वार्षिक अस्थान्तरण अधिनियम 2017 अनुरोध के आधार पर अस्थान्तरण चाहने हेतु अनुरोध पत्र।

महोदय,

उपरोक्त विषयक के सम्बन्ध में प्रार्थी निम्नवत अनुरोध कर रहा है :—

1) यह है कि प्रार्थी ग्राम- पोखरियाल गाँव, पो० सौनिया तह० प्रताप नगर, जिला- टिहरी गढ़वाल का मूल निवासी है।

2) यह कि प्रार्थी की प्रथम नियुक्ति 21-09-2013 को प्रा०ख, लो०नि०वि० उत्तरकाशी में कनिष्ठ अभियन्ता (सिविल) के पद पर हुई

3) यह कि प्रार्थी का हस्तान्तरण प्रा०ख लो०नि०वि उत्तरकाशी से प्रा०ख, लो०नि०वि डीडीहाट, जिला - पिथौरागढ़ में होने के फलस्व. प्रार्थी द्वारा दिनांक 22/11/2022 को नवतैनाती खण्ड में योगदान किया गया है।

4) यह है कि प्रार्थी का अतिथि तक सम्पूर्ण सेवा दुर्गम भी है।

5) यह कि प्रार्थी अपने घर से 500 किमी दूरस्थ स्थान में रहने के फलस्वरूप अपने बच्चो का पालन-पोषण करने में असमर्थ है।

अतः अनुरोध है कि प्रार्थी की उपरोक्त परिस्थितियों को मद्दे नजर रखते हुए प्रार्थी का निजि हित स्थानान्तरण निम्न खण्डो में से किसी एक खण्ड में करने की कृपा कीजिएगा इस हेतु प्रार्थी आपका आजीवन भर आभारी रहेगा,

1) अस्थाई खण्ड लो०नि०वि धनश्याली, टिहरी गढ़वाल
2) निर्माण खण्ड लो०नि०वि चम्बा, टिहरी गढ़वाल
3) प्रान्तीय खण्ड लो०नि०वि टिहरी
4) अस्थाई खण्ड लो०नि०वि थत्यूड़
5) अस्थाई खण्ड लो०नि०वि कीर्तिनगर

प्रार्थी

नवनीत सिंह पोखरिया
पदनाम - अपर सहायक अभियन्ता
प्रा०ख०, लो०नि०वि डीडीहाट

D-133

अनुरोध के आधार पर आवेदन करने का प्रारूप–2

प्रारूप–1

क्र. सं.	नाम	पदनाम	वर्तमान कार्यालय का नाम	गृह जनपद / तहसील का नाम	स्थानान्तरण हेतु 10 वैकल्पिक स्थान वरियता क्रम में	एक्ट की धारा जिसके अन्तर्गत अनुरोध किया गया है।		टिप्पणी
1	2	3	4	5	6	7	8	9
1	दीपक सिंह सामन्त	अपर सहायक अभियन्ता	प्रान्तीय खण्ड लोक निर्माण विभाग, रानीखेत	गृह जनपद / तहसील / अधिकार / नियोजन (HRM)	1. निर्माण खण्ड, लो०नि०वि०, हल्द्वानी	धारा 17(1) (अ) (एक)	Emp Header/Emp Type	स्वयं के मेडिकल प्रमाण पत्र पर प्रार्थी विगत 11 वर्षों से दुर्गम क्षेत्र में अपनी सेवाएं दे चुके है। प्रार्थी का स्वास्थ्य रामगढ़ स्थानों पर ठीक नहीं रहता है, जिसमें चिकित्सा द्वारा गर्म स्थानों पर रहने की सलाह दी गयी है। क्योंकि प्रार्थी को लकुमेय के कारण हाई बी०पी० की समस्या रहती है जो कि पहाड़ी क्षेत्रों में पैदल चलने में काफी समस्या बनी रहती है। मद्देनजर मानवीय संवेदनाओं को देखते हुए प्रार्थी का स्थानान्तरण वैकल्पिक स्थानों में से किसी एक खण्ड में करने की कृपा करें। (प्रमाण पत्र संलग्न)
					2. बहुद्देशीय राजमार्ग खण्ड, लो०नि०वि०, हल्द्वानी	धारा 17(1) (ख) (दो)		
					3. प्रान्तीय खण्ड, लो०नि०वि०, रुद्रपुर	धारा 17(1) (अ) (तीन)		
					4. निर्माण खण्ड, लो०नि०वि०, खटीमा	धारा 17(1) (ख) (चार)		
					5. एडीबी खण्ड, लो०नि०वि०, रुद्रपुर	धारा 17(1) (ख) (पांच)		
						धारा 17(1) (ख) (छः)		माताजी के मेडिकल प्रमाण पत्र पर प्रार्थी की माता जी शारीरिक एवं मानसिक रोग से पीड़ित है जिनके समय समय पर हल्द्वानी चिकित्सा के लिये ले जाना पड़ता है। प्रार्थी अपनी माता जी का एक ही पुत्र है जिसे ही अपनी माता जी को चिकित्सक की सलाह हेतु महीने में दो बार हल्द्वानी लाना पड़ता है। चूंकि प्रार्थी का स्वास्थ्य ठीक नहीं रहता है, जिस कारण प्रार्थी को शारीरिक, मानसिक एवं वित्तीय नुकसान प्रतिभाग रहता है, जिस कारण शासकीय कार्यों में भी व्यवधान रहता है। पत्रांक 1045/दायित्व-शासन/18 दिनांक 07.01.2023 द्वारा भी प्रार्थी का स्थानान्तरण प्रकरण प्रमुख सचिव, लो०नि०वि०, उत्तराखण्ड शासन, देहरादून को प्रेषित है। (प्रमाण पत्र संलग्न)
						धारा 17(1) (ख) (सात)		

25/01/2023

हस्ताक्षर (कार्मिक)

नाम– इं. दीपक सिंह सामन्त

पदनाम – अपर सहायक अभियन्ता

हस्ताक्षर (कार्यालयाध्यक्ष)

नाम – इं. ओंकार पाण्डेय

पदनाम – अधिशासी अभियन्ता

अधिशासी अभियन्ता

प्रान्तीय खण्ड, लो०नि०वि०

रानीखेत (अल्मोड़ा)

कार्यालय– प्रमुख अधीक्षक,सोबन सिंह जीना बेस चिकित्सालय हल्द्वानी नैनीताल

चिकित्सा प्रमाण पत्र

प्रमाणित किया जाता है, कि श्री दीपक सिंह सामन्त पुत्र श्री शंकर सिंह सामन्त उम्र लगभग 40 वर्ष का परीक्षण इस चिकित्सालय के पंजीकरण संख्या– 113890 दिनाक– 17–02–2023 में डा0 विनिता निर्खुपा फिजिशियन के द्वारा किया गया है । परीक्षण के उपरान्त चिकित्सक के अनुसार श्री दीपक सिंह सामन्त वर्ष– 2015 से To DM , HIGH B.P , COLD ALLERGY रोग से पीडित पाये गये है ।

दिनांक– 17–02–2023

Self Attested Copy.

प्रमुख अधीक्षक,
सोबन सिंह जीना बेस चिकित्सालय
हल्द्वानी नैनीताल

::प्रमाण पत्र::

प्रमाणित किया जाता है कि माधवी सामन्त, उम्र 62 वर्ष स्वयं के उपचार हेतु चिकित्सालय के ऑर्थोसर्जन डा0दीपक चनकन्याल के समुख चिकित्सालय की ओ0पी0डी0पंजीयन संख्या 3149 दिनांक 10.04.2023 एवं ओ0पी0डी0पंजीयन संख्या 8000 दिनांक 19.04.2023 द्वारा दिखाया। चिकित्सक की राय में माधवी सामन्त Lumbar Spondylosis Syndrome रोग से पीड़ित है एवं चिकित्सक द्वारा इन्हें समय समय पर फॉलोअप की सलाह दी है।

दिनांक 05.04.2023

19.4.23

मुख्य अधीक्षक
बी0डी0पाण्डे जिला चिकिस्तालय
हल्द्वानी

Self Attested Copy.

D-135

अनुरोध के आधार पर आवेदन करने का प्रारूप–2

क्र0 सं0	नाम	पदनाम	वर्तमान कार्यालय का नाम	गृह जनपद../तहसील का नाम	स्थानान्तरण हेतु 10 ऐच्छिक स्थान वरियता क्रम में	एक्ट की धारा जिसके अन्तर्गत अनुरोध किया गया है		टिप्पणी
1	2	3	4	5	6	7	8	9
1	गम्भीर सिंह	अपर सहायक अभियन्ता	निर्माण खण्ड लो0नि0वि0, पुरोला	देहरादून/ कालसी	1.रा0मा0खण्ड, लो0नि0वि0,डोईवाला 2.रा0मा0खण्ड, लो0नि0वि0,देहरादून 3.प्रा0ख0लो0नि0वि0, देहरादून 4.नि0ख0लो0नि0वि0, देहरादून 5.अ0ख0लो0नि0वि0, ऋषिकेश 6.प्रा0ख0लो0नि0वि0, हरिद्वार 7.नि0ख0लो0नि0वि0, लक्सर 8.नि0ख0लो0नि0वि0 नरेन्द्रनगर 9.नि0ख0लो0नि0वि0 रुड़की 10अ0ख0,लो0नि0वि0 थत्युड़	धारा के नाम के आगे ✓ लगाये	प्रस्तुत साक्ष्यों का विवरण	अनुरोध के आधार पर प्रार्थना पत्र मूल में।
						✓धारा 17(1) (ख) (एक)	मेरी माता श्रीमती दर्शनी देवी का स्वास्थ्य प्रमाण पत्र की छायाप्रति संलग्न।	
						□ धारा 17(1) (ख) (दो)		
						□ धारा 17(1) (ख) (तीन)		
						□ धारा 17(1) (ख) (चार)		
						□ धारा 17(1) (ख) (पाँच)		
						□ धारा 17(1) (ख) (छः)		
						□ धारा 17(1) (ख) (सात)		

नोट:– कॉलम संख्या–07 में दर्शाये गये आधार के सम्बन्ध में सक्षम स्तर से निर्गत प्रमाण पत्र स्वप्रमाणित छायाप्रति संलग्न करना अनिवार्य होगा, तभी एक्ट की धारा के अन्तर्गत लाभ दिया जा सकेगा।

हस्ताक्षर (कार्मिक)

नाम– गम्भीर सिंह
पदनाम– अपर सहायक अभियन्ता (सिविल)

हस्ताक्षर (कार्यालयाध्यक्ष)

नाम– दीपक कुमार
पदनाम– अधिशासी अभियन्ता

(1)

Shri Guru Ram Rai Institute of Medical & Health Sciences

Shri Mahant Indiresh Hospital

Patel Nagar, Dehradun - 248 001

O.P.D. CARD

Patient ID 1907630 Age/Sex 56 Yrs/Female

Name Mrs. Darshani Tomar
W/O JEET SINGH

Deptt /Unit Emergency Ward /EMERGENCY

Date 06/06/2021 Time 17:27:52

Address VILLAGE LACHHA P.O. NAGTHAT TEH KALSI, DEHRADUN, Uttarakhand
Mob:9411152222

Hospital Phone : (0135) 6672400, 6672436
Emergency No. : (0135) 6672600

Fax : (0135) 2720151 E-mail : smi.hospital@gmail.com
Website : www.sgrrmc.com

DATE	CLINICAL DATA AND TREATMENT (3)
06/06/24	CTSIB Pundit medicine
5:50pm	Dx/s - NSR ⊂ AC AWMI ⊂ CAD ⊂ WP, 2days ⊂ HTN ⊂ Moderate LV dysfunction
	C/O: Chest pain, Breathlessness } x 2days
BP = 140/90 mmHg	
PR = 96/min	2-Decho: Mid distal Anterior, Inferior wall segmental Hypokinetic
RR = 24/min	LV DD I
SpO2 = 96% on RA	
	↓
	• Leading dose given
	• T. Ecosprin AV (150/20) - 1 OD
	• T. Clopidogrel 75mg 1 BD

Shri Mahant Indiresh Hospital
Patel Nagar, Dehradun - 248 001

Coronary Angiography Report

Patient Name: -Mrs. Darshani Tomar	Age/Sex:-66Y/F	Dated: -06/06/2021
Consultant: - Dr. Tanuj Bhatia	ID: -1907630	CR: 17212/21
C-15583	A-13737	P-5573

Clinical Diagnosis: HTN, Hyperthyroidism, CAD, Acute AWMI, WP = 12 Hrs, Pre Infarct Angina, Non TLT, Killip II, Moderate LV Dysfunction, NSR.

Procedure done: - Coronary Angiography.
Under aseptic precaution, patient's right radial artery was punctured and 6F sheath inserted.

Catheter	:	5F Tiger.
Dye	:	Visipaque (20 ml).

Report:

LMCA	:	Trifurcation into LAD, Ramus and LCx, normal.
LAD	:	Proximal critical (~95%) disease with grade IV thrombus.
Ramus	:	Large sized vessel, ostioproximal to mid severe (~90%) disease.
LCx	:	Runs in AV groove for a fair distance then continues Major OM which is a fair sized vessel, severe (~80%) disease. Distal LCx has severe (~80%) disease.
RCA	:	Dominant vessel, proximal to distal long segment moderate (~50%) disease.
PDA	:	Large sized vessel, mild disease.
PLV	:	Large sized vessel, mild disease.
Advise	:	Primary PTCA to LAD.

Dr. Tanuj Bhatia
DM (Cardiology), FSCAI
Interventional & Consultant Cardiologist

Follow up visit

16/6/21

Shri Mahant Indiresh Hospital
Patel Nagar, Dehradun
Tel No: CCU: 0135-6672673 Cath Lab: 0135-6672670
PRO: 0135-6672657 Office: 0135-6672579

DISCHARGE SUMMARY

DEPARTMENT OF CARDIOLOGY

PNo - 40253

Date of Admission: 06/06/21

NAME: Mrs. Darshani Tomar AGE & SEX: 66 years/Female Date of Discharge: 09/06/21

UNIT IN CHARGE: DR. TANUJ BHATIA (DM. CARDIOLOGY) C.R. No: 17212/21

WARD: CICU

Diagnosis : HTN, Hyperthyroidism, CAD, Acute AWMI, WP= 12 hrs, Pre-infarct Angina, Non TLT, Killip II, Moderate LV Dysfunction, VPC's, NSR.

- **History of present illness:** Mrs. Darshani Tomar 66 year old Female is hypertensive, euglycemic came to the hospital with c/o chest pain a/w breathlessness since 3 days which increased in severity since 12 hours prior to admission.

AT Presentation-

HR: 96 /min **BP:** 140/70 mm Hg **RR:** 27 /min

Chest: B/L AE +nt, no added sounds. X-Ray showed Prominent bronchovascular markings are noted in bilateral lung fields.

CVS: S1, S2 +NT, no murmur present.

ECG: NSR, QS V1-V4, ST Elevation in V1-V3.

ECHO: CAD, LAD Territory Hypokinetic, Moderate LV Dysfunction (LVEF = 38%), Moderate MR, Moderate TR, Moderate PAH.

Hospital course and Procedure details: CAG was done on 06/06/21 through RRA route which revealed Trifurcation into LAD, Ramus & LCx, normal in LMCA, Proximal critical (95%) disease with grade IV thrombus in LAD, Large sized vessel, ostioproximal to mild severe (90%) disease in Ramus, fair sized vessel, severe (80%) disease, Distal LCx has severe (80%) disease in LCx, Dominant vessel, proximal to distal long segment moderate (50%) disease in RCA. Stent Promus Elite 3.0 x 28 mm deployed in LAD. Good end result. No periprocedural complications.

ADVICE: Staged PCI to Ramus & LCx if symptoms persists despite OMT.

gations:

	07/06/21
Hb (gm/dl)	12.7
TLC	13880
Platelets	243
S. Urea (mg/dl)	53
S. Uric Acid	5.1
S. Creatinine (mg/dl)	0.7
S. Sodium	135
S. Potassium	4.2
S. Calcium	7.6
Lipid Profile	TCL-181, TGL-141, HDL-46, VLDL-28.2, LDL-106.8
PT/INR	10.8/0.934
Troponin-I	141.000
HbsAg/HIV/HCV	Non Reactive
COVID-19 RT PCR	Negative

Rx

- Tab. Ecosprin 75 mg 1 tab OD
- Tab. Brilinta 90 mg 1 tab BD
- Tab. Atorva 40 mg 1 tab HS
- Tab. Telma 20 mg 1 tab OD
- Tab. Dytor 10 mg 1 tab BD
- Tab. Aldactone 25 mg 1 tab OD
- Tab. Betaloc 25 mg 1 tab BD
- Tab. Cardarone 100 mg 1 tab BD
- Tab. Mucomix 600 mg 1 tab BD x 3 days
- Tab. Carbimazole 5 mg 1 tab BD
- Tab. Pantop 40 mg 1 tab OD

Review in Cardiology OPD (Room no- 01) on Monday/Friday after 1 week.

Dr. Tanuj Bhatia
DM (Cardiology)
Interventional & Consultant Cardiologist
Ganesh Hospital

Dr. YASH JAIN
(Doctor on duty)

Dr. TANUJ BHATIA
(Interventional & Consultant Cardiologist)
Ph- 9936618283

(12)

OPPOSITE INDIAN PUBLIC SCHOOL
BLOCK OFFICE BABUGARH,VIKASNAGAR,DEHRADUN - 248198

PATHOLOGY Report

Lab. No.	: 465		
Patient Name	: Mrs. DARSHANI DEVI	Date	: 09/May/2023
Age/Gender	: 50 Years/F	OPD No.	: 1228
Reffered By	: Self	UHID No.	: 1317
		Bed/Ward	:
Test Requested	: CBC (Complete Blood Count), Typh dot Test.		

INVESTIGATIONS	Observed Values	Unit	Biological Ref. Range
HEMATOLOGY			
CBC (Complete Blood Count)			
HEAMOGLOBIN	13.60	gm%	11.50 - 13.50 gm%
TLC	19000.00	/cmm	4000.00 - 11000.00 /cmm
NEUTROPHIL	84.00	%	40.00 - 70.00 %
LYMPHOCYTES	11.00	%	20.00 - 45.00 %
MONOCYTES	3.00	%	2.00 - 8.00 %
EOSINOPHILS	2.00	%	1.00 - 6.00 %
BASOPHIL		%	0.00 - 1.00 %
PLATELETS	2.32	Lac/cmm	1.50 - 4.00 Lac/cmm
RBC	5.00	millio/cmm	3.50 - 6.50 millio/cmm
PCV	40.90	%	40.00 - 54.00 %
MCV	81.80	fL	77.00 - 93.00 fL
MCH	27.30	pg	27.00 - 32.00 pg
MCHC	33.30	g/dl	31.00 - 55.00 g/dl
RDW	13.20	%	10.00 - 16.00 %

PATHOLOGIST

Results be corelated [illegible] immediately in case of any discrepancy. Report not valid for medicolegal purpose.

ETERNAL HEART CARE

(17)

...T RANA
...ician, D Card (PGDCC)
...ship Noninvasive Cardiology
...ultant Cardiologist & Physician

Formely at :
- Max Hospital, Dehradun
- Max Heart & Vascular Institute, New Delhi
- Paras Hospital, Gurgaon
- Safdarjung Hospital, New Delhi
- St. John's Medical College, Bangalore

Transthoracic Echo-Doppler Report

Name	: Mrs. Darshani Devi		
Age/Sex	: 50yrs/Female	UHID	:1317
Referring Physician	: self	ECHO.	:1950/22
		Date	:24/04/2022

M-Mode/2-D Description:

- Left Ventricle: It is normal. **Mid anterior septum, distal IVS,Apex, Distal lateral wall and distal anterior wall are Akinetic. Calculated LVEF=43%**
- Left Atrium: it is Normal
- Right Atrium: It is normal sized.
- Right Ventricle: It is normal sized. RV systolic function is normal.
- Aortic Valve: it is normal. No AS, No AR.
- Mitral Valve: It opens normally,
- Tricuspid valve: It appears normal,
- Pulmonic Valve: It appears normal.
- Main Pulmonary artery & its branches: Appear normal.
- Pericardium: There is no pericardial effusion.
- Inter Atrial Septum: It is intact.
- Inter ventricular Septum: It is intact.

Measurements (mm):

	Observed Values	Normal Values
Aortic root diameter	31 mm	20-36 (22mm/M^2)
Aortic Valve Opening	18 mm	15-26
Left Atrium size	35 mm	19-40

	End Diastole	End Systole	Normal Values
Left Ventricle size	43 Mm	34 mm	(ED= 37-56)
Interventricular Septum	11 mm		(ED= 6-12)
Posterior Wall Thickness	10 mm		(ED= 5-10)
LV Ejection Fraction (%)	43%		55%-70%

Morning : 9.30 am to 5.30 pm

Saturday Closed

Main Road, Babugarh, Opp. Indian Public School, Vikasnagar (Dehradun)

Mob.: 8006403430 | 01360 297524

Email : eternalheartcare@gmail.com

Doppler velocities (cm/sec)

Pulmonary valve			Aortic valve	
Max velocity	88		Max velocity	142
Mitral valve			Tricuspid valve	
E	52	Max PG =	Max Velocity	54
A	87	Max Velocity =	TAPSE (> 1.5)	

Regurgitation

MR		TR	
Severity	Nil	Severity	Nil
Max Velocity		RVSP	
AR		PR	
Severity	Nil	Severity	Nil

Final Interpretation

Study done at HR of 96 bpm (sinus rhythm)

- **Mid anterior septum, distal IVS,Apex, Distal lateral wall and distal anterior wall are Akinetic. Calculated LVEF=43%**
- Normal chamber dimension.
- Normal cardiac valve.
- **LV diastolic dysfunction Grade I.**
- No Intracardiac clot/mass/pericardial pathology.

Dr. Amit Rana
MD,(Physician), D.CARD,
Fellowship noninvasive cardiology
Consultant cardiologist.

D-136

अनुरोध के आधार पर आवेदन करने का प्रारूप–2

क्रमांक	नाम	पदनाम	वर्तमान कार्यालय का नाम	गृह जनपद/तैनाती का नाम	स्थानान्तरण हेतु 10 वरीयता स्थान वरीयता क्रम में	एक्ट की धारा जिसके अन्तर्गत अनुरोध किया गया है		टिप्पणी
1	2	3	4	5	6	7	8	9
1	पायल जोशी,	अवर सहायक अभियन्ता	प्रा0खं0लो0 निर्माण, बागेश्वर	नैनीताल		धारा के नाम के आगे लगायें	प्रस्तुत साक्ष्यों का विवरण	
2					क्वालिटी कन्ट्रोल खण्ड देहरादून	☑ 17 (3) (ख) (एक)	दोष की विवरण संलग्न	महोदय मेरा नाम सूचना हेतु विभिन्न पात्रता सूची में 129 के स्थान पर है कार्यालय में मेरा स्थानान्तरण (मार्च व अगस्त की स्थिति में विभिन्न जिलों) होने कारण कुछ बार बार दिक्कतें उत्पन्न होती हैं (जैसे की विवाह सम्बन्ध, घर वाले दिल्ली में एयरपोर्ट एथॉरिटी आफ इंडिया में कार्यरत हैं दिल्ली में आवासीय स्थिति में कुछ घर कार्यालय बागेश्वर से आने पर एक पहुंचने में 15 से 20 घण्टे का समय लग जाता है। अतः परिस्थिति को देखते हुए कृपया मेरी प्रार्थना पर विचार करें। अतः महोदय से अनुरोध है कि अनुरोध आवेदन प्रपत्र में वरीयता क्रम में स्थानान्तरण करने की कृपा करें, सादर आपका ध्यान पर आभारी रहूंगी।
3					0			
4					प्रा0खं0 देहरादून			
5					नि0खं0 भाग खण्ड हल्द्वानी			
6					नि0खं0 हल्द्वानी			
7					प्रा0खं0 अल्मोड़ा	☑ 17 (3) (ख) (ग)		
8					नि0खं0 अल्मोड़ा			

नोट–

कॉलम संख्या–7 में दर्शाये गये आधार के संबंध में सक्षम स्तर से निर्गत प्रमाणपत्र स्वप्रमाणित छायाप्रति संलग्न करना अनिवार्य होगा, तभी एक्ट की धारा के अन्तर्गत लाभ दिया जा सकेगा।

हस्ताक्षर (कार्मिक)

Payal

नाम– Payal Joshi

पदनाम– AAE

हस्ताक्षर (कार्यालयाध्यक्ष)

28.4.2023

नाम– (राजकुमार)

पदनाम– अधिशासी अभियंता

S-8

अनुरोध के आधार पर आवेदन करने का प्रारूप–2

क्रम सं०	नाम	पदनाम	तैनाती स्थान/विभाग का नाम	मूल उत्तरदाता/अधिकारी का नाम	लम्बित/लम्बित हेतु 10 ऐच्छिक स्थान परिवर्तन क्रम में	एक्ट की धारा जिसके अन्तर्गत अनुरोध किया गया है।		विषयवस्तु
1	2	3	4	5	6	7	8	9
1	[illegible]	[illegible]	निर्माण खण्ड, लोक निर्माण विभाग, नैनीताल।	[illegible]	1. [illegible] 2. [illegible] 3. [illegible] 4. [illegible] 5. [illegible] 6. [illegible] 7. [illegible] 8. [illegible] 9. [illegible] 10. [illegible]	धारा के नाम के आगे √ लगाएं [✓] धारा 17(1) (क) [ ] धारा 17(1) (ख) [ ] धारा 17(1) (ग) [ ] धारा 17(1) (घ) [ ] धारा 17(1) (ङ) [ ] धारा 17(1) (च) [ ] धारा 17(1) (छ)	प्रस्तुत शिकायत का विवरण [illegible]	

नोट: कॉलम संख्या 7 में दर्शाये गये आधार के संबंध में सक्षम स्तर से निर्गत प्रमाण पत्र स्वप्रमाणित प्रति संलग्न करना अनिवार्य होगा तभी एक्ट की धारा के अन्तर्गत लाभ दिया जायेगा।

मूल में संलग्न सहित

[illegible] 04/05/23

(डा० अनिल कुमार)

निर्माण खण्ड, लोक निर्माण विभाग,
नैनीताल

(डा० [illegible] कुमार गन्तव्य)
अधिशासी अभियन्ता
निर्माण खण्ड, लोक निर्माण विभाग
नैनीताल।

मण्डलीय चिकित्सा परिषद–नैनीताल।

प्रमाणित किया जाता है कि श्री प्रवीण कुमार, अपर सहायक अभियन्ता, वर्ष 47 कार्यालय–अधिशासी अभियन्ता निर्माण खण्ड,लोक निर्माण विभाग नैनीताल, जिनके हस्ताक्षर नीचे प्रमाणित किये जा रहे हैं, अपने स्वास्थ्य परीक्षण हेतु आज दिनांक 02.05.2023 को मण्डलीय चिकित्सा परिषद के समक्ष उपस्थित हुये।

इनका स्वास्थ्य परीक्षण जिला चिकित्सालय नैनीताल से कराया गया, साथ ही इनके द्वारा प्रस्तुत चिकित्सा प्रमाण पत्र डा0 सुशीला तिवारी राजकीय चिकित्सालय हल्द्वानी, से प्रदत्त है को संज्ञान में लिया गया।

परिक्षणोपरान्त इन्हें Case of PMT Pulmonary Kochu
pt need regular follow up
.....पाया गया।

ह0 (श्री प्रवीण कुमार)

ह0 प्रमाणित–सी0एम0ओ0

मुख्य चिकित्साधिकारी
नैनीताल

सभापति
PRESIDENT
MEDICAL BOARD
NAINITAL

सदस्य
MEMBER
ON MEDICAL BOARD
NAINITAL

सदस्य
MEMBER
ON MEDICAL BOARD
NAINITAL

कार्यालय–मुख्य चिकित्साअधिकारी, नैनीताल।

पत्रांकः– एम–5 / 2023–24 दिनांक मई 02. 2023

प्रतिलिपि– कार्यालय– अधिशासी अभियन्ता निर्माण खण्ड,लोक निर्माण विभाग नैनीताल, को उनके पत्र दिनांक 18.04.2023 के क्रम में सूचनार्थ प्रेषित।

मुख्य चिकित्सा अधिकारी,
नैनीताल

मुख्य चिकित्साधिकारी
नैनीताल

डॉ० सुशीला तिवारी राजकीय चिकित्सालय, हल्द्वानी

DR. SUSHEELA TIWARI GOVERNMENT HOSPITAL

HALDWANI (DISTT. NAINITAL) 263139

REGISTRATION - CARD

S.NO. A- 11676

Ph. : (05946) 234104, 234397

NAME	:	Parveen Kumar	REGN. DATE	:	19/4/2023
AGE/SEX	:	47 Y/M	REGN. NO.	:	PUKA004012806 (GEN)
S/O, W/O, D/O	:		DEPARTMENT	:	PMR OPD / UNIT I (NJ)
REGN. FEES	:		ROOM NO.	:	GF-(39)

Valid For : 14 Days Amount Paid (Rs.): 5.00

c/o [illegible]

— [illegible]

— [illegible] pulmonary TB (complete [illegible])

[illegible]

[illegible] MMI [illegible]

[illegible] FLA - B27 (PCR)

Our [illegible]

MRI

[illegible]

[illegible]

[illegible]

[illegible]

[illegible] avoid bending / lifting heavy weight

[illegible] strenuous [illegible]

Date of specimen received: _____

Nucleic Acid Amplification Test (NAAT)	Lab serial _____	Test ID: _____		
Type of test	☐ CBNAAT	☑ TrueNat		
Sample	☑ A	☐ B		
M. Tuberculosis	☑ Detected	☐ Not Detected	☐ N/A	
Rif Resistance	☐ Detected	☑ Not Detected	☐ Indeterminate	☐ N/A
Test	☐ No Result	☐ Invalid	☐ Error – Error Code _____	(Please Check for fresh sample)

Date tested: 1/6/21 Date Reported: 1/6/21 Reported by: _____
Laboratory Name: _____ (Name and Signature)

Culture (☐ LJ ☐ LC) Test ID: _____

Lab Sr. No	Negative	Positive	NTM (write species)	Contamination

Date Result: _____ Date Reported: _____ Reported by: _____
Laboratory Name: _____ (Name and Signature)

First line LPA Lab serial _____ Test ID: _____

☐ Direct ☐ Indirect ☐ Valid ☐ Invalid ☐ MTB detected ☐ MTB not detected

Drug	Resistant detected	Final interpretation	Remark
Rifampicin (R)	☐ Yes ☐ Inferred ☐ No	If yes or inferred, R should not be given	
Isoniazid (Kat G)	☐ Yes ☐ Inferred ☐ No	If yes or inferred, H(h) should not be given	
Isoniazid (Inh A)	☐ Yes ☐ Inferred ☐ No	If yes or inferred, H(h) can be considered & Eto should not be given	

Date Result: _____ Date Reported: _____ Reported by: _____
Laboratory Name: _____ (Name and Signature)

Second line LPA Lab serial _____ Test ID: _____

☐ Direct ☐ Indirect ☐ Valid ☐ Invalid ☐ MTB detected ☐ MTB not detected

Drug	Resistant detected	Final interpretation	Remark
Levofloxacin	☐ Yes ☐ Inferred ☐ No	If yes or inferred, Lfx should not be given, Mfx (h) can be considered	
Moxifloxacin (h)	☐ Yes ☐ No	If yes, Lfx & Mfx (h) should not be given	
Amikacin	☐ Yes ☐ Inferred ☐ No	If yes or inferred, Am should not be given	
Kanamycin	☐ Yes ☐ Inferred ☐ No	If yes or inferred, Km should not be given	
Capreomycin	☐ Yes ☐ Inferred ☐ No	If yes or inferred, Cm should not be given	

Date Result: _____ Date Reported: _____ Reported by: _____
Laboratory Name: _____ (Name and Signature)

Drug Susceptibility Test (DST) results Test ID: _____

Lab Sr.No	1st line drugs					SLI				FQ				Other										
	R	H (0.1)	H (0.4)	Z	E	S	Km	Cm	Am	Lfx	Mfx (0.5)	Mfx (1.0)	Mfx (2.0)	PAS	Lzd	Cfz	Dlm	Dlm	Eto	Cs	Clr	Azi		

Date Result: _____ Date Reported: _____ Reported by: _____
Laboratory Name: _____ (Name and Signature)
R: Resistant; S: Susceptible; C: Contaminated; – Not done

Other tests for TB diagnosis Test ID: _____

Test (Please Specify): _____
Result: _____
Date reported: _____ Reported by: _____
Laboratory Name: _____ (Name and Signature)

(S-4)

अनुरोध के आधार पर आवेदन करने का प्रारूप–2

क्र० सं०	नाम	पदनाम	वर्तमान कार्यालय का नाम	गृह जनपद/ तहसील का नाम	स्थानान्तरण हेतु 10 ऐच्छिक स्थान वरियता क्रम में	एक्ट की धारा जिसके अन्तर्गत अनुरोध किया गया है		टिप्पणी
1	2	3	4	5	6	7	8	9
①	चन्द्रकला	अपर सहायक अभियन्ता	प्रा०ख०लो०नि०वि० देहरादून	अल्मोड़ा	(1) प्रा०ख०लो०नि० वि० देहरादून (2) नि०ख०लो०नि० वि० देहरादून (3) रा० मा० ख० लो०नि०वि० डोईवाला। (4) रा० मा० ख० लो० नि० वि० देहरादून	धारा के नाम के आगे ✓ लगावें	प्रस्तुत साक्ष्यों का विवरण	
						☑ धारा 17(1) (ख) (एक)	पति को स्पिनोप्लास्टी का राज्य चिकित्सा परिषद द्वारा जारी प्रमाण पत्र	
						☐ धारा 17(1) (ख) (दो)		
						☐ धारा 17(1) (ख) (तीन)		
						☑ धारा 17(1) (ख) (चार)	पति सरकारी सेवा में प्रा०अभि० एवं वि० कार्यालय लो०नि०वि० देहरादून में कार्यरत है	
						☐ धारा 17(1) (ख) (पांच)		
						☐ धारा 17(1) (ख) (छः)		
						☐ धारा 17(1) (ख) (सात)		

नोट:– कॉलम संख्या–07 में दर्शाये गये आधार के सम्बन्ध में सक्षम स्तर से निर्गत प्रमाण पत्र स्वप्रमाणित छायाप्रति संलग्न करना अनिवार्य होगा, तभी एक्ट की धारा के अन्तर्गत लाभ दिया जा सकेगा।

हस्ताक्षर (कार्मिक)

नाम– चन्द्रकला

पदनाम– अपर सहायक अभियन्ता

हस्ताक्षर (कार्यालयाध्यक्ष)

नाम– प्रवीन कुमार

पदनाम– अधिशासी अभियन्ता प्रान्तीय खण्ड, लो०नि०वि० देहरादून

हस्ताक्षर प्रमाणित,
श्री प्रवीन

मुख्य चिकित्साधिकारी / सचिव,
राज्य चिकित्सा परिषद,
उत्तराखण्ड, देहरादून।

दिनांक 06.12.2018 को राज्य चिकित्सा परिषद उत्तराखण्ड देहरादून की बैठक मुख्य चिकित्साधिकारी / सचिव के कार्यालय कक्ष में सम्पन्न हुई, जिसमें श्री प्रवीन, आयु लगभग 41 वर्ष के स्वास्थ्य परीक्षण हेतु प्रकरण महानिदेशक, चिकित्सा, स्वास्थ्य एवं परिवार कल्याण, उत्तराखण्ड, देहरादून के पत्र संख्या 19प / 8 / 478 / 2018 / 29037 दिनांक 05.12.2018 के माध्यम से प्राप्त हुआ। संदर्भित पत्र के अनुपालन में श्री प्रवीन राज्य चिकित्सा परिषद के सम्मुख स्वास्थ्य परीक्षण हेतु उपस्थित हुए।

राज्य चिकित्सा परिषद के सदस्यों द्वारा श्री प्रवीन का स्वास्थ्य परीक्षण किया गया और परीक्षणोपरान्त उन्हें Follow up case of Budd Chiary Syndrome Angioplasty and SHV (Left Hepatic vein) Balloning done on 17-01-2015. Need regular follow up.

पाया गया।

6/12/2018

(डा0 एस0एन0सिंह)
आर्थो0सर्जन / सदस्य,
राज्य चिकित्सा परिषद,
उत्तराखण्ड, देहरादून।

06-12-18

(डा0 राजकेश पाण्डेय)
नेत्र सर्जन / सदस्य,
राज्य चिकित्सा परिषद,
उत्तराखण्ड, देहरादून।

मुख्य चिकित्साधिकारी / सचिव,
राज्य चिकित्सा परिषद,
उत्तराखण्ड,देहरादून।

महानिदेशक / अध्यक्ष,
राज्य चिकित्सा परिषद,
उत्तराखण्ड,देहरादून।

सेवा में,

प्रमुख अभियन्ता एवं विभागाध्यक्ष,
उत्तराखण्ड लो0नि0वि0,
देहरादून।

द्वारा :- उचित माध्यम।

विषय :- वार्षिक स्थानान्तरण सत्र 2023-24 के दौरान वार्षिक स्थानान्तरण अधिनियम 2017 के अनुसार स्थानान्तरण के सम्बन्ध में प्रार्थना पत्र।

महोदय,

निवेदन इस प्रकार है, कि वार्षिक स्थानान्तरण सत्र 2023-24 के दौरान वार्षिक स्थानान्तरण अधिनियम 2017 के अनुसार स्थानान्तरण हेतु कनिष्ठ अभियन्ता/अपर सहायक अभियन्ता के स्थानान्तरण हेतु रिक्तियों की संख्या एवं सूची जारी की गयी है जिसके अनुसार सुगम से दुर्गम में स्थानान्तरण हेतु प्रार्थिनी को क्रमांक-4 पर रखा गया है। वर्तमान में प्रार्थिनी प्रान्तीय खण्ड, लो0नि0वि0, देहरादून में कार्यरत् है और प्रार्थिनी को निम्नानुसार वार्षिक स्थानान्तरण से छूट प्राप्त है :-

1. उत्तराखण्ड लोक सेवकों के लिये वार्षिक स्थानान्तरण अधिनियम 2017 की धारा-7 (घ) (तीन) के अनुसार गम्भीर रूप से रोगग्रस्त/विकलांगता की श्रेणी में आने वाले कार्मिक सक्षम अधिकारी का प्रमाणपत्र प्रस्तुत करने पर सुगम श्रेणी से दुर्गम श्रेणी में स्थानान्तरण से छूट प्राप्त है। इस सम्बन्ध में अवगत कराना है, कि जनवरी 2015 में मेरे पति की एन्जियोप्लास्टी मेदान्ता अस्पताल गुड़गांव में की गयी थी जिसके सम्बन्ध में मुख्य चिकित्सा अधिकारी द्वारा जारी चिकित्सा प्रमाणपत्र संलग्न है। अतः उक्त प्राविधान के अनुरूप छूट प्रदान करने हेतु निवेदन है।

2. उत्तराखण्ड लोक सेवकों के लिये वार्षिक स्थानान्तरण अधिनियम 2017 की धारा-17 (1) (ख) अनुरोध के आधार पर स्थानान्तरण की धारा (चार) के अनुसार उत्तराखण्ड सरकार की सेवा में कार्यरत् पति/पत्नी द्वारा सामान्य श्रेणी के स्थल/क्षेत्र में तैनाती हेतु अनुरोध किये जाने का प्राविधान है। संज्ञान में लाना है कि प्रार्थिनी के पति उत्तराखण्ड सरकार की सेवा में प्रमुख अभियन्ता एवं विभागाध्यक्ष कार्यालय लोक निर्माण विभाग देहरादून में सहायक अभियन्ता के पद पर कार्यरत् है।

अतः प्रार्थिनी को स्थानान्तरण एक्ट से छूट प्रदान कर अपने पति के तैनाती स्थल के समीप स्थित अपने वर्तमान तैनाती स्थल, प्रान्तीय खण्ड, लो0नि0वि0, देहरादून में ही तैनाती बनाये रखने हेतु अनुरोध करती है।

अतः निवेदन है, कि स्थानान्तरण अधिनियम के उपरोक्त प्राविधानों व मानवीय दृष्टिकोण से सहानुभूति पूर्वक प्रार्थिनी के आवेदन पर विचार कर वर्तमान खण्ड, प्रान्तीय खण्ड, लो0नि0वि0, देहरादून में ही करने की महान कृपा करेगें, जिसमें मैं आजीवन आभारी रहूंगी।

(इं0 चन्द्रकला)
अपर सहायक अभियन्ता
प्रान्तीय खण्ड, लो0नि0वि0,
देहरादून

प्रतिलिपि प्रान्तीय अध्यक्ष/महामंत्री, उ0डि0इ0स0, लो0नि0वि0, देहरादून को सूचनार्थ एवं आवश्यक कार्यवाही हेतु अनुरोध के साथ प्रेषित।

अपर सहायक अभियन्ता
प्रान्तीय खण्ड, लो0नि0वि0,
देहरादून

प्रमुख अभियन्ता एवं विभागाध्यक्ष

महोदय,
श्रीमती चन्द्रकला अपर सहायक अभियन्ता का आवेदन पत्र मूल रूप से संस्तुति सहित अग्रसारित

Executive Engineer
Provincial Division, P.W.D.
Dehradun

(Anugam - 158)

अनुरोध के आधार पर आवेदन करने का प्रारूप–2

क्र0 सं0	नाम	पदनाम	वर्तमान कार्यालय का नाम	गृह जनपद/ तहसील	स्थानान्तरण हेतु 10 ऐच्छिक स्थान वरीयता क्रम में	एक्ट की धारा जिसके अन्तर्गत अनुरोध किया गया है		टिप्पणी
1	2	3	4	5	6	7	8	9
1	हरीश चन्द्र सिंह रावत	अपर सहायक अभियन्ता	राष्ट्रीय राजमार्ग खण्ड लोक निर्माण विभाग धुमाकोट	अल्मोड़ा/ सल्ट	(1) निर्माण खण्ड लो0नि0वि0 काशीपुर	धारा के नाम के आगे ✓ लगायें	प्रस्तुत साक्ष्यों का विवरण	महोदय कार्मिक के पिताजी के हृदय रोग ✱ एवं माता जी असाध्य रोग से ग्रसित होने कारण उनकी देखभाल करने के लिए।
					(2) निर्माण खण्ड लो0नि0वि0 रामनगर	धारा ☑ 17(1) (ख) (एक)	चिकित्सा प्रमाण पत्र संलग्न है।	
						धारा ☐ 17(1) (ख) (दो)		
						धारा ☐ 17(1) (ख) (तीन)		
						धारा ☐ 17(1) (ख) (चार)		
						धारा ☐ 17(1) (ख) (पांच)		
						धारा ☐ 17(1) (ख) (छः)		
						धारा ☐ 17(1) (ख) (सात)		

हस्ताक्षर (कार्मिक)
नाम–हरीश चन्द्र सिंह रावत
पदनाम– मानचित्रकार

हस्ताक्षर (कार्यालयाध्यक्ष)
नाम–इं0 नवनीत पाण्डेय
राष्ट्रीय राजमार्ग खण्ड लोक निर्माण विभाग
धुमाकोट–पौड़ी

T/1197

Annexure 15

NTEP Request Form for examination of biological specimen for TB

(Required for Diagnosis of TB, Drug susceptibility Testing and follow up)

Patient Information			
Patient name	Mr. Pravin Kumar	Age (in yrs): 55y	Gender: ☐M ☐F ☐TG
Patient mobile no. or other contact no.	9411749659	Specimen collection date (DD/MM/YY) 20/5/23	☐ Sputum ☐ Other (specify)
Aadhaar no. (if available)	952952310419		
Patient address with landmark	Chaupatti Chowraha Maripur Gangh Kajamkhera, Hdt	HIV Status: ☐Reactive ☐Non-Reactive ☐Unknown Key populations: ☐Contact of known TB Patient ☐Contact of known DR TB Patient ☐Diabetes ☐Tobacco ☐Prison ☐Minor ☐Migrant ☐ Refugee ☐Urban slum ☐Health-care worker ☐ Other(specify)	

Name and Type of referring facility (PHI/DMC/TU/DTC/CTC/ART/Medical College/DR-TB Centre/RBSK/Private/Others, specify): Vaikunth Hospital

Type of patient: ☐Public sector ☐ Private sector

Episode ID 26022595

Health Establishment ID (NIKSHAY): 435813

State: Uttrakhand District: Hapur Tuberculosis Unit (TU): Pur Hospital

Reason for Testing

Diagnosis and follow up of TB	
Diagnosis of TB (for presumptive TB)	Follow up (Smear and culture)
H/O anti TB Rx for >1 month: ☐ Yes ☐ No ☐ TB symptomatic ☐ Any abnormality in X-ray ☐ Repeat Exam ☐ Presumptive NTM Predominant symptom: _____ Duration: ___ days	Reason: ☐ End IP ☐ End CP Post treatment: ☐ 6m ☐ 12m ☐ 18m ☐ 24m

Diagnosis and follow up Drug-resistant TB		
Diagnosis of DR TB (DRT/ DST)		Follow up (Smear & culture)
Presumptive MDR TB	☐ New ☐ Previously treated ☐ At TB diagnosis ☐ Follow up Smear DS TB	Treatment follow up month: ____ Type of case: ☐ H mono/poly TB ☐ MDR/RR TB ☐ XDR TB
	☐ Presumptive H mono/poly	Regimen Type ☐ All oral H mono/poly TB regimen ☐ Shorter MDR TB regimen ☐ All oral longer regimen ☐ Any other regimen: _____
Presumptive XDR TB	☐ MDR/RR TB at Diagnosis ☐ Failure of MDR/RR TB regimen ☐ Recurrent case of second line treatment	Regimen composition ☐ Lfx ☐ Mfx ☐ Bdq ☐ Lzd ☐ Cfz ☐ Dlm ☐ Z ☐ E ☐ Eto ☐ Dcs ☐ Am ☐ Km ☐ Cm ☐

Test requested:

☐ Microscopy ☐ TST ☐ IGRA ☐ Chest X-ray ☐ Cytopathology ☐ Histopathology ☑ GBNAAT ☐ TrueNAAT
☐ Culture ☐ DST ☐ FL -LPA ☐ SL -LPA ☐ Gene Sequencing ☐ Other (Please Specify) _____

Requested by (Contact No. & Designation and Signature): Dr. Gaurav Tinkhat MO

Contact Number: 8504 1.2524850 Email ID: [illegible]

Results:

Microscopy (☐ ZN ☐ Fluorescent) Test ID: _____

	Lab Sr. No	Visual appearance	Result: Negative	Scanty	1+
Sample A		S M B			
Sample B		S M B			

Date tested: _____ Date Reported: _____ Reported by: _____

Laboratory Name: _____ (Name and Signature)

सेवा में,

श्रीमान प्रमुख अभियन्ता एवं विभागाध्यक्ष
लोक निर्माण विभाग देहरादून

द्वारा- उचित माध्यम

विषय- अनुरोध के आधार पर स्थानान्तरण के सम्बन्ध में

महोदय, उपरोक्त विषयक अवगत कराना है कि प्रमुख अभियन्ता के पत्रांक 527/34 पाक स्थानान्तरण - सा०/2023 दि० 20/4/23 के अधीन पात्र अपर सहायक अभियन्ता / कनिष्ठ अभियन्ता के ग्रुप से सुगम में स्थानान्तरण हेतु प्रकाशित सूची के क्रमांक -(160) पर मेरा नाम दर्शाया गया है तथा आपके कार्यालय से निर्गत ग्रुप से सुगम सूची में निर्माण खण्ड काशीपुर में - (5), निर्माण खण्ड रामनगर में -(3) पद रिक्त है

अतः निवेदन करना है कि मेरा स्थानान्तरण धारा 7(1) खण्ड एक अनुरोध के आधार पर सुगम क्षेत्र में करने का कष्ट करें ताकि मैं अपने वृद्ध मात-पिता जो लगातार कई वर्षों से असाध्य रोग से ग्रस्त है जिनके चिकित्सा प्रमाण पत्र संलग्न है की भलीभांती देखभाल कर सकूं

हरीश चन्द्र सिंह रावत
अपर सहायक अभियन्ता
रा०मा० खण्ड लो०नि०वि०
धुमाकोट

अधिशासी अभियन्ता
रा०मा०खंड लो०नि०वि०
धुमाकोट पौड़ी गढ़वाल।

All Dwgam Meeti-16 IV

अनुरोध के आधार पर आवेदन करने का प्रारूप–2

क्र0 सं0	नाम	पद नाम	वर्तमान कार्यालय का नाम	गृह जनपद/ तहसील का नाम	स्थानान्तरण हेतु 10 ऐच्छिक स्थान वरियता क्रम में	एक्ट की धारा जिसके अर्न्तगत अनुरोध किया गया है		टिप्पणी
1	2	3	4	5	6	7	8	9
						धारा के नाम के आगे ✓ लगाये	प्रस्तुत साक्ष्यों का विवरण	
1	संदीप कुमार	कनिष्ठ अभियंता (सिविल)	रा0मा0 खण्ड, लो0नि0वि0 रानीखेत	अल्मोड़ा/ द्वाराहाट	निर्माण खण्ड, लो0नि0वि0 हल्द्वानी	☑ धारा 17 (1) (ख) (एक)	1. राज्य चिकित्सा परिषद,उत्तराखंड द्वारा प्रदत स्वास्थ्य परीक्षण प्रमाण पत्र 2. डिस्चार्ज समरी	मेरी पत्नी श्रीमती सोनिया मई 2021 से गम्भीर बीमारी ब्रेन कैंसर **(Technical Name- Glioblastoma Multiforme)** से पीड़ित है। अतः मैं स्थानान्तरण अधिनियम की धारा 17 (1) (ख) (एक) में निहित प्राविधानों के अर्न्तगत स्थानान्तरण का पात्र हूँ।
2					प्रान्तीय खण्ड, लो0नि0वि0 रुद्रपुर	☐ धारा 17 (1) (ख) (दो)	–	
3					राष्ट्रीय राजमार्ग खण्ड, लो0नि0वि0 हल्द्वानी	☐ धारा 17 (1) (ख) (तीन)	–	
4					निर्माण खण्ड, लो0नि0वि0 रामनगर	☐ धारा 17 (1) (ख) (चार)	–	
5					निर्माण खण्ड, लो0नि0वि0 काशीपुर	☐ धारा 17 (1) (ख) (पांच)	–	
6					निर्माण खण्ड, लो0नि0वि0 खटीमा	☐ धारा 17 (1) (ख) (छः)	–	
7					निर्माण खण्ड, लो0नि0वि0 नैनीताल	☐ धारा 17 (1) (ख) (सात)	–	
8					अस्थाई खण्ड, लो0नि0वि0 भवाली	–	–	
9					निर्माण खण्ड(ए0डी0बी0), लो0नि0वि0 रुद्रपुर	–	–	
10					निर्माण खण्ड–2 (ए0डी0बी0), लो0नि0वि0 नैनीताल	–	–	

नोट– कॉलम संख्या–07 में उल्लेख गये आधार के सम्बन्ध में सक्षम स्तर से निर्गत प्रमाण पत्र स्वप्रमाणित छायाप्रति संलग्न करना अनिवार्य होगा, तभी एक्ट की धारा के अर्न्तगत लाभ दिया जा सकेगा।

28/04/2023
हस्ताक्षर (कर्मिक)

नाम– संदीप कुमार
पदनाम – कनि0 अभियंता (सिविल)

हस्ताक्षर (कार्यालयाध्यक्ष) 28/04/23

नाम– डा0 महेन्द्र कुमार
पदनाम अधिशासी अभियंता
रा0मा0 खण्ड, लो0नि0वि0
रानीखेत

राज्य चिकित्सा परिषद, उत्तराखण्ड।

चिकित्सा एवं स्वास्थ्य विभाग, उत्तराखण्ड शासन के आदेशांक द्वारा संख्या-348 चि0शा0 / 2001-149 (वि) / 2001 दिनांक 28.08.2001 द्वारा गठित

-:: स्वास्थ्य परीक्षण प्रमाण पत्र ::-

हस्ताक्षर प्रमाणित,
श्रीमती सोनिया

मुख्य चिकित्साधिकारी / सचिव
राज्य चिकित्सा परिषद,
उत्तराखण्ड, देहरादून।

महानिदेशक, चिकित्सा स्वास्थ्य एवं परिवार कल्याण, उत्तराखण्ड, देहरादून के पत्रांक-19प / 8 / 1 / 2022 / 11259 दिनांक 19.05.2022 के क्रम में राज्य चिकित्सा परिषद उत्तराखण्ड, देहरादून के सम्मुख श्रीमती सोनिया उम्र लगभग 31 वर्ष अपने स्वास्थ्य परीक्षण हेतु दिनांक 16.06.2022 को उपस्थित हुयी।

परीक्षणोपरान्त उन्हें A CASE OF LEFT FRONTAL SPACE OCCUPYING LESION (GLIOBLASTOMA MULTIFORME) LEFT FRONTAL CRANIOTOMY AND MICRODISSION DONE IN MAY 2021 UNDERGONE CHEMORADIOTHERAPY DONE IN AUGUST. NEEDS REGULAR TREATMENT AND FOLLOW UP WITH NEUROSURGEON.

पाया गया।

16/6/2022
(डा0 एस0पी0 सिंह)
आर्थो0सर्जन / सदस्य,
राज्य चिकित्सा परिषद,
उत्तराखण्ड, देहरादून।

16/6/2022
(डा0 शशिबाला)
नेत्र सर्जन / सदस्य
राज्य चिकित्सा परिषद
उत्तराखण्ड, देहरादून।

मुख्य चिकित्साधिकारी / सचिव,
राज्य चिकित्सा परिषद
उत्तराखण्ड, देहरादून।

महानिदेशक / अध्यक्ष,
राज्य चिकित्सा परिषद
उत्तराखण्ड, देहरादून।

Photo copy self attested
Sandeep Kumar

UHID: APD1.0011242197

Apollo

Discharge Summary

Dept. of BRAIN AND SPINE SURGEON

General Information

UHID	APD1.0011242197	Patient Identifier	DELIP335003
Ward/Bed No	Ist Floor , Neuro ICU,Bed no 2128		
Name	Mrs. SONIYA .		
Age	30Y 10Mth 20Days	Sex	Female
Address	prempur Ichhgyani post Anandpur Nainital Uttaranchal		
Primary Consultant	Dr. SUDHEER KUMAR TYAGI BRAIN AND SPINE SURGEON		
Admission Date	17-May-2021		
Discharge Date	22-May-2021		
Allergies	Brufen, Diclofenac, sulpha drugs		
Diagnosis	.		

Left frontal SOL (Glioblastoma Multiforme- WHO Grade 4)

Surgery/Procedure

Left frontal craniotomy and microsurgical excision of left frontal lesion neuronavigation guided done under GA on 18.5.2021

Findings :

- Soft suckohli, ill defined, left frontal SOL moderately vascular , pale yellow color
- Full final excision done under neurologist guidance
- Cerebral edema - peri lesional
- Dura thinned, brain bulging

Photo copy self attested
Sundeep Kumar

Present Illness

Chief Complaints	Short temper since 2 years

UHID: APD1.0911242197

Apollo

"Antibiotics are Scheduled drugs under law. Never self-medicate or use antibiotics without doctor's prescription."

Thank you for choosing Apollo Hospital for your healthcare needs.

Dr. SUDHEER KUMAR TYAGI
BRAIN AND SPINE SURGEON
Primary Consultant

Registrar/Resident
Dr Sudhir

Photo copy self attested
Sandeep Kumar

Please understand your discharge prescription from your doctor before using the medicines.

Glioblastoma

Glioblastoma, previously known as **glioblastoma multiforme (GBM)**, is the most aggressive and most common type of cancer that originates in the brain, and has very poor prognosis for survival.[1][2][3] Initial signs and symptoms of glioblastoma are nonspecific.[1] They may include headaches, personality changes, nausea, and symptoms similar to those of a stroke.[4] Symptoms often worsen rapidly and may progress to unconsciousness.[4]

The cause of most cases of glioblastoma is not known.[5] Uncommon risk factors include genetic disorders, such as neurofibromatosis and Li–Fraumeni syndrome, and previous radiation therapy.[6][7] Glioblastomas represent 15% of all brain tumors.[1] They are thought to arise from astrocytes.[9] The diagnosis typically is made by a combination of a CT scan, MRI scan, and tissue biopsy.[1]

There is no known method of preventing the cancer.[3] Treatment usually involves surgery, after which chemotherapy and radiation therapy are used.[3] The medication temozolomide is frequently used as part of chemotherapy.[3][10][11] High-dose steroids may be used to help reduce swelling and decrease symptoms.[3] Surgical removal (decompression) of the tumor is linked to increased survival, but only by some months.[12]

Despite maximum treatment, the cancer almost always recurs.[3] The typical duration of survival following diagnosis is 10–13 months, with fewer than 5–10% of people surviving longer than five years.[12][13][14] Without treatment, survival is typically three months.[14] It is the most common cancer that begins within the brain and the second-most common brain tumor, after meningioma.[15][16] About 3 in 100,000 people develop the disease per year.[17] The average age at diagnosis is 64, and the disease occurs more commonly in males than females.[12][18]

Glioblastoma	
Other name	Glioblastoma multiforme
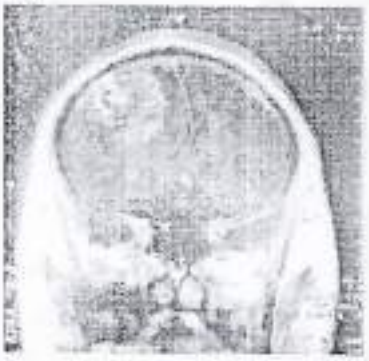 Coronal MRI with contrast of a glioblastoma in a 15-year-old male	
Specialty	Neuro-oncology, neurosurgery
Symptoms	Initially nonspecific: headaches, personality changes, nausea, symptoms similar to a stroke[1]
Usual onset	> 64 years old[2][3]
Causes	Usually unclear[5]
Risk factors	Genetic disorders (neurofibromatosis, Li–Fraumeni syndrome), previous radiation therapy[5][6]
Diagnostic method	CT scan, MRI scan, tissue biopsy[1]
Prevention	Unknown[3]
Treatment	Surgery, chemotherapy, radiation[3]
Medication	Temozolomide, steroids[3][10]
Prognosis	Life expectancy < 12 months with treatment (1 year survival [illegible])
Frequency	3 per 100,000 per year[17]

Signs and symptoms

Common symptoms include seizures, headaches, nausea and vomiting, memory loss, changes to personality, mood or concentration, and localized neurological problems.[19] The kind of symptoms produced depends more on the location of the tumor than on its pathological properties. The tumor can start producing symptoms quickly, but occasionally is an asymptomatic condition until it reaches an enormous size.[17]

Risk factors

The cause of most cases is unclear.[5] About 5% develop from certain hereditary syndromes.[16]

Genetics

Uncommon risk factors include genetic disorders such as neurofibromatosis, Li–Fraumeni syndrome, tuberous sclerosis, or Turcot syndrome.[16] Previous radiation therapy is also a risk.[6][7] For unknown reasons, it occurs more commonly in males.[18]

Environmental

Other associations include exposure to smoking, pesticides, and working in petroleum refining or rubber manufacturing.[20]

Glioblastoma has been associated with the viruses SV40,[20] HHV-6,[20][21] and cytomegalovirus.[22]

Other

Research has been done to see if consumption of cured meat is a risk factor. No risk had been confirmed as of 2023.[23] Similarly, exposure to radiation during medical imaging, formaldehyde, and residential electromagnetic fields, such as from cell phones and electrical wiring within homes, have been studied as risk factors. As of 2015, they had not been shown to cause GBM.[20][24][25]

Pathogenesis

The cellular origin of glioblastoma is unknown. Because of the similarities in immunostaining of glial cells and glioblastoma, [illegible] such as glioblastoma have been assumed to originate from glial-type stem cells found in the subventricular zone. More recent studies suggest that astrocytes and neural stem cells could all serve as the cell of origin.[26][27]

GBMs usually form in the cerebral white matter, grow quickly, and can become very large before producing symptoms. They [illegible] ventricular wall, leading to high protein content in the cerebrospinal fluid (CSF) (> 100 mg/dl), as well as an occasional lymphocytes. Malignant cells carried in the CSF may spread (rarely) to the spinal cord or cause meningeal gliomatosis, [illegible] central nervous system is extremely unusual. About 50% of GBMs occupy more than one lobe of a hemisphere or are bilateral [illegible] the cerebrum and may exhibit the classic infiltration across the corpus callosum, producing a butterfly (bilateral) glioma.[28]

Vomiting is the involuntary, forceful expulsion of the contents of one's stomach through the mouth and sometimes the nose.

Glioblastoma classification

Brain tumor classification has been traditionally based on histopathology at macroscopic level, measured in hematoxylin [illegible] Organization published the first standard classification in 1979[29] and has been doing so since. The 2007 WHO Classification of Tumors of the Central Nervous System[30] was the last classification mainly based on microscopy features. The new 2016 WHO Classification of Tumors of the Central Nervous System[31] was a paradigm shift: some of the tumors were defined also by their genetic composition as well as their cell morphology.

In 2021, the fifth edition of the WHO Classification of Tumors of the Central Nervous System was released. This update eliminated the classification of secondary glioblastoma and reclassified those tumors as Astrocytoma, IDH mutant, grade 4. Only tumors that are IDH wild type are now [illegible] as glioblastoma. [1] https://academic.oup.com/neuro-oncology/article/23/8/1231/6311214

Photo copy self attested
Sandeep Kumar